

نوروپاتی ناشی از گیرافتادن شاخه داخلی عصب سوراال

دردهای مزمن پشت ساق علل مختلف دارد که شایع‌ترین آنها شکستگی استرس، سیندروم کمپارتمنت مزمن، عضله سولتوس فرعی، و کشیدگی‌های^(۱) عضلانی می‌باشند. یکی از علل دردهای مزمن ساق، گیرافتادن اعصاب یا نوروپاتی انترپمنت^(۲) در اعصاب ساق پا است که چون یافته غیر شایعی است در اغلب موارد تشخیص داده نمی‌شود و یا با تأخیر تشخیص داده می‌شوند. بیمار ما آقای ۱۵ ساله‌ای بود که به دلیل درد مزمن ساق مدت‌ها تحت درمان‌های مختلف قرار گرفته، ولی درد وی همچنان ادامه داشت. کلیه بررسی‌های پاراکلینیکی و الکترودی‌اگنوستیک نرمال گزارش شده بود. پس از آزاد کردن آپونوروز عصب سوراال با جراحی کلیه علائم بیمار رفع شد. نوروپاتی ناشی از گیرافتادن عصب سوراال در نواحی مختلف از ساق و یا مچ پا و یا با می‌تواند رخ دهد اما درگیری عصب در ناحیه خلف ساق به عنوان یکی از علل درد مزمن ساق به خصوص در ورزشکاران بیان شده است. مادر بررسی مقالات گزارشی مبنی بر گیرافتادن شاخه داخلی عصب سوراال در محل خروج از فاسیای کروال در افراد عادی پیدا نکردیم. در این بیماران تشخیص تنها براساس تاریخچه و معاینه بالینی دقیق میسر است و در اغلب موارد تست‌های الکترودی‌اگنوستیک نرمال می‌باشد.

دکتر محمود فرزانه

دانشیار دانشگاه علوم پزشکی تهران

دکتر سید محمد جواد مرتضوی

استادیار دانشگاه علوم پزشکی تهران

واژگان کلیدی: عصب پوستی سوراال داخل/ گیرافتادن اعصاب/ دردمزمن خلف ساق

مقدمه

انگش‌های متناوب عروقی و عصبی، ترومبوفلیت)، رادیکولوپاتی، عضله سولئوس فرعی (۱۲)، و گیرافتادن اعصاب از علت‌های نادرتر درد مزمن پشت پا هستند (۱۰).

چون درگیری اعصاب اندام تحتانی و تظاهر آن به صورت نوروپاتی ناشی از گیرافتادن یافته غیرشایعی است، لذا اغلب موارد تشخیص داده نمی‌شوند و یا تشخیص آنها با تأخیر صورت می‌گیرد (۱). نوروپاتی‌های ناشی از گیرافتادن در اندام تحتانی در مورد هر عصبی گزارش شده‌اند که شایعترین آن عصب پوستی خارجی ران (۲) است که درگیری آن ایجاد مرالژی پارستتیکا (۳) می‌کند. درگیری سایر اعصاب به ترتیب شیوع به قرار زیر است: اعصاب بین انگشتی (۴)، اولین شاخه پلانتر خارجی (۵)، درگیری اعصاب پلانتر داخلی یا خارجی به تنهایی، عصب تیبیال، عصب پرونه آل عمقی، عصب پرونه آل سطحی، عصب سورا و عصب صافنوس (۱).

آگاهی کامل از آناتومی اعصاب محیطی شرط لازم برای تشخیص این ضایعات است (۱). از نظر آناتومیک عصب سورا از به هم پیوستن عصب پوستی سورا داخلی و عصب پوستی سورا خارجی ایجاد می‌شود. عصب پوستی سورا داخلی شاخه‌ای از عصب تیبیال است که در خط وسط در زیر فاشیای کرورال خارج به ورید صافنوس کوچک طی مسیر کرده و در ناحیه حدفاصل یک چهارم میانی و سه چهارم تحتانی خلف ساق از فاشیا خارج می‌شود که این ناحیه محل مناسبی برای گیرافتادن این عصب می‌باشد. شاخه پوستی سورا خارجی که از عصب پرونه آل جدا می‌شود، در ناحیه پروگریمال‌تر از فاشیای کرورال خارج شده و در ناحیه حدفاصل ۱/۳ تحتانی و ۲/۳ فوقانی ساق به شاخه داخلی متصل شده، مجموعه هر دو آنها تحت عنوان عصب سورا در کنار لترال ورید صافنوس کوچک و تاندون آشیل به سمت خلف مالئول خارجی طی طریق می‌کند (شکل ۱ - الف و ب)

در بیماران مبتلا به گیرافتادن‌های عصبی در اندام تحتانی تست‌های الکترودیآگنوستیک ممکن است نرمال باشد زیرا در بسیاری از موارد این ضایعات دینامیک بوده و با استراحت رفع می‌شوند (۱).

در مقالات مکان‌های مختلفی برای گیرافتادن عصب سورا مطرح شده است. گیرافتادن عصب در آپونوروز سطحی عصب سورا در ورزشکاران (۹)، گیرافتادن در بافت اسکار در زیر

گیرافتادن عصب سورا و درگیری آن، یافته بسیار نادری است (۱). اکثر موارد گزارش شده به صورت گزارش موردی بوده است (۸ و ۲). ما در بررسی مقالات، هیچ موردی از درگیری شاخه داخلی عصب سورا به صورت نوروپاتی ناشی از گیرافتادن عصب نیافتیم. بیمار ما اولین مورد گزارش شده این عارضه می‌باشد.

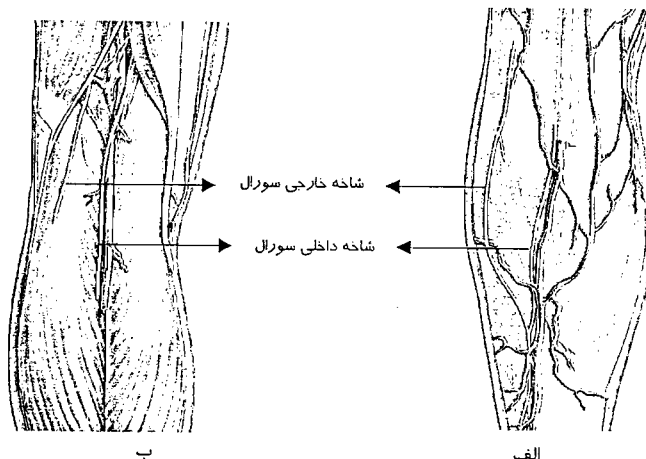
معرفی بیمار: بیمار نوجوان ۱۵ ساله‌ای بود که به دلیل درد ساق پای راست از شش ماه قبل از مراجعه به درمانگاه، مراجعه کرده بود. در معاینه به عمل آمده از بیمار درد در ناحیه خلف ساق بوده، حداکثر تندرین در حد فاصل یک سوم فوقانی و دو سوم تحتانی به صورت لوکالیزه وجود داشت. در بررسی‌های پرتونگاری و آزمایشگاهی هیچ نکته غیرطبیعی یافت نشد. براساس بررسی‌های به عمل آمده با تشخیص گلوبوس تومور اقدام به اکسپلور محل حداکثر حساسیت شد ولی بعد از بازکردن پوست در ناحیه عارضه مشاهده نشد لذا بدون دستکاری بیشتر برش پوستی ترمیم شد. بعد از عمل بیمار همچنان درد داشت. در بررسی‌های بعدی و با معاینات دقیق‌تر متوجه شدیم که با دق در محل حداکثر حساسیت بیمار از درد در ناحیه دورسولترال پا هم شاک می‌آید. با توجه به مثبت بودن علامت تینل اقدام به انجام مطالعات الکترودیآگنوستیک کردیم که درگیری متوسط عصب سورا نشان داد. بیمار مجدداً به اتاق عمل برده شد و با برش قبلی باز شد. سپس عصب سورا اکسپلور شد که شاخه داخلی آن در محل خروج از فاشیای کرورال تحت فشار بود که کاملاً آزاد گردید. در پیگیری بیمار بعد از عمل بیمار از کاهش درد ابراز خرسندی می‌نمود و در ویزیت‌های بعدی بیمار کاملاً بدون درد و فعال بود.

بحث و نتیجه‌گیری

درد پشت ساق پا یافته شایعی در کلینیک است اما اغلب موارد تشخیص آن با شرح حال، معاینه فیزیکی، و یافته‌های پاراکلینیک واضح و مشخص می‌گردد. اما در مواردی که با درد مزمن پشت ساق مواجه می‌شویم تشخیص بیمار مقداری مشکل‌تر و پیچیده‌تر می‌گردد. علل مختلفی برای دردهای مزمن پشت ساق پا بیان گردیده است. شایع‌ترین علل برای درد مزمن ساق پا شکستگی‌های استرس، سندروم کمپارتمنت مزمن، سندروم استرس مدیال تیبیال (۱۱)، و کشیدگی‌های عضلانی و تاندونی هستند. عفونت، تومور (شوآنوم عصب تیبیال) (۱۱). اختلال‌های عروقی غیر از سندروم کمپارتمنت

قاعده متاتارسال پنجم (۶)، به عنوان علل این ضایعه گزارش شده‌اند.

فاسیای عمقی عضله گاستروکنمیوس به دنبال آسیب‌های این عضله (۲)، شکستگی استخوان سزاموئید اس پروتوم^(۱) در ناحیه لترال فوت (۳)، استوکندروم (۴)، و شکستگی‌های همراه با کندگی



شکل ۱- آناتومی عصب سورال.

الف - محل خروج عصب از فاشیای کرورال ب - محل جداشدن شاخه‌های داخلی و خارجی از اعصاب تیبیال و پرونه آل.

در صورت عدم پاسخ به درمان غیرجراحی، عمل جراحی لازم است که با برش طولی عصب مشخص شده، آپونوروز سطحی آن به صورت طولی باز گردیده و عصب کاملاً مجزای می‌گردد. نورولیز عصب با بازکردن آپونوروز سورال به سمت پروگزیمال و نیز بازکردن باند فیروز دیستال که منجر به تنگی این سوراخ شده است، کامل می‌گردد (۹).

درمان جراحی در بیماران مبتلا به گیرافتادن عصب سورال در صورتی که براساس اندیکاسیون صحیح و لوکالیزاسیون دقیق باشد، رضایت‌بخش خواهد بود (۱).

در اغلب بیماران مبتلا به سندروم گیرافتادن عصب سورال، درمان غیرجراحی با اصلاح علت زمینه‌ای، استراحت، و داروهای ضدالتهاب غیراستروئیدی و گاهی تزریق، کفایت کرده، بیماران بهبود می‌یابند (۱).

در مواردی که درگیری عصب در دیستال است رفع فشار از روی عصب با اصلاح کنش و یا اصلاح مشکل زمینه‌ای مانند ادم و ناپایداری مچ، توصیه شده است. در مواردی که گیرافتادن عصب در پروگزیمال ساق باشد، درمان‌های غیرجراحی به صورت تزریق کورتون همراه بالیدوکائین در محل، استفاده از داروهای ضدالتهاب غیراستروئیدی، و ماساژ و کشش^(۲) عضلات در ناحیه مبتلا توصیه می‌شود.

موارد مقاوم به درمان، نیاز به جراحی دارند که اغلب نتایج درمان جراحی رضایت‌بخش است (۱). در مواردی که منطقه کاملاً مشخص عصب به طور مداوم در دق حساس بوده و به عنوان منشأ علائم بیمار مطرح شود، اکسپلور عصب و رفع فشار از روی آن مفید خواهد بود (۱۳). در مواردی که صدمه عصبی منجر به ایجاد نوروما شده باشد، قطع عصب از سطح بالاتر و یا انتقال آن به منطقه‌ای که تحت فشار نباشد، لازم می‌گردد (۱۳).

- 1-Schon LC, Baxter DE.: Neuropathies of the foot and ankle in athletes. Clin Sports Med 1990 Apr; 9(2): 489-509.
- 2-Perlman MD.: Os peroneum fracture with sural nerve entrapment neuritis. J Foot Surg 1990 Mar-Apr; 29(2): 119-21.
- 3-Bryan BM 3rd, Lutz GE, O'Brien SJ.: Sural nerve entrapment after injury to the gastrocnemius: a case report. Arch Phys Med Rehabil 1999 May; 80(5):604-6.
- 4-Montgomery PQ, Goddard NJ, Kemp HB.: Solitary osteochondroma causing sural nerve entrapment neuropathy. J R Soc Med 1989 Dec; 82(12): 761.
- 5-Raynor KJ, Raczka EK, Stone PA, Edelman RD, Parkinson DE: Entrapment of the sural nerve. Two case reports. J Am podiatr Med Assoc 1986 Jul; 76(7): 401-3.
- 6-Gould N, Trevino S: Sural nerve entrapment by avulsion fracture of the base of the fifth metatarsal bone. Foot Ankle 1981 Nov; 2(3): 153-5. .
- 7-Docks GW, Salter MS.: Sural nerve entrapment: and unusual case report. J Foot Surg 1979 spring; 18(1): 42-3.
- 8-Colbert DS, Cunningham F, Mackey D.: Sural nerve entrapment-case report Ir Med J 1975 Nov. 22; 68(21): 544.
- 9-Fabre T, Montero C, Gaujard E, Gervais-Dellion F, Durandeau A. Chronic calf pain in athletes due to sural nerve entrapment. A report of 18 cases. Am J Sports Med 2000 Sep-Oct; 28(5): 679.
- 10-Hutchinson MR, Caboon S, Atkins T.: Chronic leg pain: Putting the diagnostic pieces together. The physician and Sportsmedicine 1998 Jul; 26(7): 124-35.
- 11-Ghaly RF. A posterior tibial nerve neurilemoma unrecognized for 10 years: case report. Neurosurgery 2001 Mar; 48(3): 668-72.
- 12-Garg K, Kilcoyne RF. Accessory soleus muscle as a cause of chronic calf pain. Arthritis Rheum 1997 Apr; 40(4): 783-5.
- 13-Beskin JL.: Nerve entrapment syndromes of the foot and ankle. J Am Acad Orthop Surg 1997; 5: 261-269.