

درمان و توانبخشی عصبی - عضلانی در بیماران مبتلا به فلج عصب صورتی

سابقه و هدف: با وجود مواردی از فلج فاسیال و وجود گزارشات متعدد درباره درمان این بیماران و به منظور نقش تأثیر روش جراحی و توانبخشی در روی بیماران مبتلا به فلج فاسیال، مطالعه روی بیمارانی که مبتلا به فلج فاسیال بوده و به بیمارستان ۱۵ خرداد و بیمارستانهای خصوصی تهران در سال ۷۵-۱۳۷۰ مراجعه کرده بودند صورت گرفته است. **مواد و روشها:** تحقیق به روش کارآزمایی بالینی روی تعداد ۸۰ بیمار صورت گرفت. این بیماران به دو گروه عمل نشده به تعداد ۲۲ بیمار و گروه عمل شده که محتوی ۵۸ بیمار بود تقسیم شدند. بیماران حداقل پنج سال پیگیری شدند و از نظر بسته شدن پلک چشم و حرکت لبها و قرینه بودن حرکات عضلات صورت مورد بررسی و ارزیابی قرار گرفتند.

یافته‌ها: از تعداد هشتاد بیمار ۲۲ بیماری که جزء گروه عمل نشده بودند با درمان دارویی و فیزیوتراپی به صورت تحریکات الکتریکی عضلات صورت درمان شدند. تعداد ۵۸ بیمار که تحت عمل جراحی قرار گرفتند ۳۸ بیمار فلج فاسیال متعاقب تروما و بیست بیمار فلج فاسیال در اثر فلج بلز و بیماری مادرزادی داشتند. درمانهای جراحی انجام شده عبارت بوده از پیوند مستقیم دو سر قطع شده عصب، گرافت عصب بین دو سر قطع شده، نوروتیزاسیون از طرف سالم برای طرف فلج، نوروتیزاسیون با عصب هیوگلووس یا عصب شوکی طرف معیوب بوده است. استفاده از عضلات جانشین مثل عضله تمپورال و گراسیلیس از روشهای دیگر درمانی بوده است.

نتیجه‌گیری و توصیه‌ها: تمام بیمارانی که در اثر فلج بلز و یا متعاقب عمل جراحی تومور مغزی دچار فلج فاسیال شده‌اند باید در ابتدا تحت درمان پردنیزولون و تحریکات الکتریکی برای عضلات صورت قرار بگیرند و در صورتی که این درمان مؤثر نبود باید از روشهای جراحی ترمیمی استفاده شود. توصیه می‌شود که فلج فاسیال کهنه تحت عمل جراحی انتقال عضلات آزاد دو مرحله‌ای برای به دست آوردن حرکت قرینه عضلات صورت انجام بگیرد.

***دکتر محمدعلی حسینیان**
استادیار دانشگاه علوم پزشکی و خدمات بهداشتی درمانی شهید بهشتی

دکتر مریم حسینیان
مرکز پزشکی شیخ بهایی

واژه‌گان کلیدی: فلج فاسیال / درمان فلج فاسیال / توانبخشی نوروتیزاسیون / فلج فاسیال

مقاله

وقتی که عصب فاسیال در یک طرف صورت فلج شود، عضلات مربوط به آن سمت، فلج شده و به علت عدم تقارن عضلات دوطرف سالم و معیوب، صورت بیمار دچار تغییر شکل می‌شود (۲۰۱).

در صورتی که بلافاصله بعد از قطع عصب فاسیال و یا شاخه‌های عصب فاسیال، بیمار تحت عمل جراحی قرار گیرد، امکان پیدا کردن شاخه‌های عصب فاسیال قطع شده وجود دارد و در نتیجه میتوان با پیوند دو سر قطع شده عصب نتایج خوبی به دست آورد، ولی اگر مدت زمان زیادی از قطع عصب فاسیال گذشته باشد، امکان برگرداندن فونکسیون کامل عضلات مشکل خواهد بود (۷۵ و ۳). و علت این است که تعداد عضلات موجود در یک طرف صورت، هفده عدد است، لذا برگرداندن عملکرد هفده عضله تقریباً غیرممکن است.

آقای Tamai در سال ۱۹۷۰ روی استفاده‌ای عضله رکتوس فموریس در سنگ آزمایشاتی انجام داد که پایه تحقیقات بعدی قرار گرفت، در سال ۱۹۷۱ آقای تامپسون استفاده از عصب اتوژن را در صورت پیگیری کرد و نتایج، از نظر شکل ظاهر، برای بیماران قانع کننده نبود (۱). در مورد استفاده از عصب هیپوگلووس مدتها بحث بوده (۴) و به علت عدم وجود حرکات خود به خودی و قرینه در دو طرف صورت هنگام تحریکات و هیجانان، فراگیر نشده و فعلاً کنار گذاشته شده است (۶). آقای آندرل در سال ۱۹۷۳، بر استفاده از cross face nerve transplontation در فلج فاسیال تأکید داشت (۸) که پایه‌ای برای استفاده از گرافت عصب و انتقال آزاد عضله گراسیلیس بوده است. در سال ۱۹۷۶ که آقای هارائی^(۱) استفاده از عضله گراسیلیس را به صورت عضله حرکتی آزاد برای فلج عصب فاسیال کهنه استفاده کرد (۳) تحولی در درمان فلج فاسیال ایجاد شد که بعدها توسط اوبراین^(۲) به صورت وسیعی مورد استفاده قرار گرفت (۷) در ایران، این روش توسط گوشه مورد استفاده قرار گرفت (۲) و فعلاً به عنوان روش انتخابی در بخش ترمیمی دانشگاه شهید بهشتی مورد استفاده قرار می‌گیرد و جراحان و بیماران، از آن رضایت دارند.

مواد و روش تمقیق

تحقیق به روش کارآزمایی بالینی روی تعداد ۸۰ بیمار مبتلا به فلج فاسیال انجام گرفت. معیار تشخیص فلج فاسیال روی حرکات عضلات صورت و مقایسه دو طرف سالم و معیوب حرکت پلک

در جهت بسته شدن پلک، حرکت عضلات پیشانی در جهت بالا بردن ابرو در طرف معیوب و مقایسه آن با طرف سالم، وجود حرکات متقارن در هنگام استرس در عضلات صورت در طرف سالم و معیوب بوده که در هنگام ورود بیمار به کلینیک در پرونده ثبت شده است. علت ایجاد بیماری، بیماریهای همراه با فلج فاسیال، استفاده از داروهایی مثل پردنیزولون و استفاده از فیزیوتراپی برای درمان بیماران پرسیده می‌شود. بیماران از نظر سن، جنس، بیماریهای همراه مورد توجه و دقت قرار گرفتند. بیماران به دو گروه جراحی شده و جراحی نشده تقسیم شدند. بیماریهای که در گروه جراحی نشده قرار گرفته‌اند، تعداد ۲۲ نفر بودند از دوز بالای پردنیزولون به مقدار ۶۰-۴۰ میلی گرم استفاده شد در ضمن از Galvanic Stimulation برای کمک به بیماران استفاده شده است. بیماران در مرحله حاد مراجعه کرده و درمان دارویی و فیزیوتراپی برای آنها انجام شده است. بیماریهای که به درمان کمکی دارویی و یا فیزیوتراپی جواب نداده و یا دیر مراجعه کرده بودند، در گروه جراحی شده قرار گرفتند و اقدام به درمان جراحی ترمیمی برای درمان بیماران شد. درمان جراحی انجام شده به صورت پیوند مستقیم دو سر قطع شده عصب، گرافت بین دو سر قطع شده عصب، نوروتیزاسیون از طرف سالم برای طرف فلج، نوروتیزاسیون با عصب هیپوگلووس و عصب شوکی طرف معیوب، استفاده از عضلات جانشینی مثل تمپورال، استفاده از عضله گراسیلیس به صورت آزاد برای طرف فلج بوده است.

معیار بررسی پیگیری و نتیجه درمان روی تقسیم بندی May بوده است (۱۰). تمام بیماران بعد از درمان تحت پیگیری و معاینه منظم قرار گرفتند و در ۶ ماه اول هر ۱۵ روز و در شش ماه دوم هر یکماه و در سال دوم هر دو ماه و در سال سوم هر ۳ ماه و از سال چهارم به بعد هر شش ماه مورد معاینه قرار گرفته‌اند.

یافته‌ها

از آذر هفتاد تا آذر سال ۷۵ طی ۵ سال، از مجموع ۵۸ بیمار مبتلا به فلج فاسیال، تعداد ۳۸ بیمار متعاقب تروما و ۲۰ بیمار در اثر فلج بلز، تومور مغزی و یا بیماریهای مادرزادی دچار فلج فاسیال شده‌اند. از تعداد ۳۸ بیمار، در ۱۳ بیمار، ضایعات ناشی از جراحی‌های گوناگون مثل جراحی مغز، جراحی گوش، ضایعات ناشی از جراحی غده پاروتید عامل فلج فاسیال بوده در ۱۲ بیمار، فلج فاسیال متعاقب جسم برنده، گازگرفتگی توسط حیوان و در ۱۰

گروه ششم - در این گروه بیمارانی وجود داشتند که حداقل یکسال از بروز فلج فاسیال آنها گذشته بود و در دو مرحله مورد عمل جراحی صورت قرار گرفتند. در مرحله اول، یک گرافت عصب سورال بین شاخه زایگوماتیک طرف سالم انجام شد و طرف دیستال عصب سورال از زیر پوست گونه و لب بالایی رد شد و در زیر پوست، جلوی گوش طرف معیوب قرار گرفت.

در مرحله دوم که معمولاً یکسال بعد از مرحله اول است، یک عضله گراسیلیس را از ران انتخاب کرده و به صورت فری فلپ به ناحیه معیوب صورت منتقل کردیم، شریان و ورید آن را به شریان و ورید فاسیال و عصب عصب را به عصب منتقل شده از طرف سالم، پیوند زدیم.

بیماران برای پنج سال پیگیری شدند و این پیگیری همجده بیمار این گروه را در بر گرفت.

بحث

فلج فاسیال باعث اختلال حرکات عضلات در طرف فلج صورت می‌شود، در نتیجه، در صورت بیمار عدم تقارن رخ می‌دهد و این مسأله، یک وضعیت زشت و غیر قابل قبول برای بیمار به وجود می‌آورد. در مورد فلجهای فاسیالی که زود به جراح مراجعه می‌کنند، با استفاده از روش پیوند میکروسکوپی دو سر قطع شده و با انجام گرافت بین قسمت دیستال و پروگسیمال می‌توان نتایج بسیار خوبی به دست آورد، ولی در مواردی که فلج فاسیال کهنه باشد، روشهای جراحی متعددی مثل انتقال عضله تمپورال یا ماستر، استفاده از عضله دیزیتوروم کوچک، استفاده از عصب هیوگلووس و یا عصب شوکی می‌تواند کارکرد عضله را برگرداند، اما، این کارکرد، کافی و مناسب نیست. از حدود بیست سال قبل با پیشرفت جراحی میکروسکوپی و استفاده از عضله گراسیلیس یا سینه‌ای کوچک به صورت یک عضله حرکتی آزاد، بازگرداندن حرکات متقارن و غیرارادی برای بیماران تا حدودی امکان پذیر شده است، و در صورتی که، قبلاً مسیر حرکت عضله آزاد منتقل شده؛ درست باشد، می‌توان مطمئن بود که حرکت عضله در جهت مناسب خواهد بود و با استفاده از پلاک طلا در پلک فوقانی و یا استفاده از فاشیای عضله تمپورال در پلک تحتانی، می‌توان باعث بسته شدن پلک چشم طرف معیوب شد و در نتیجه، رضایت بیمار را از نظر حرکات متقارن صورت و پلک در هنگام خندیدن و یا سایر تحریکات هیجانی، جلب کرد.

تمام بیماران توانبخشی نوروموسکولار داشته‌اند. توانبخشی به

بیمار، متعاقب تصادف با اتومبیل یا موتورسیکلت و یا سقوط از بلندی ایجاد شده است. در سه بیمار، فلج فاسیال متعاقب جراحات جنگی رخ داده و برای این بیماران، روشهای درمانی گوناگونی به کار برده شده که عبارت بوده‌اند از:

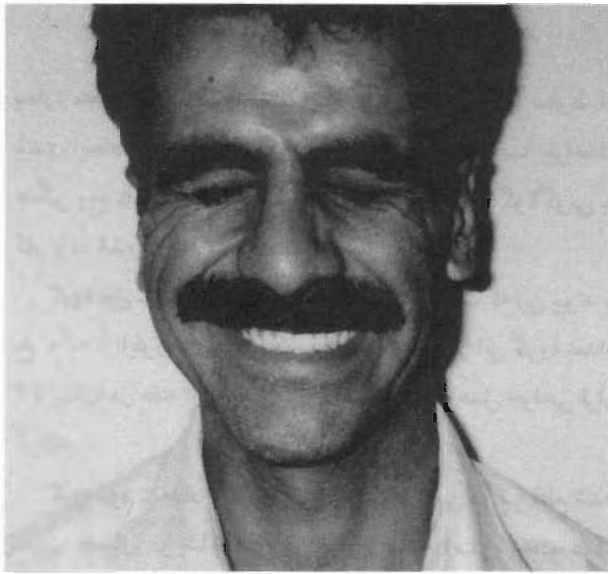
گروه اول - پیوند مستقیم دو سر قطع شده عصب که این پیوند با نخ ۱۰/۰ نایلون با میکروسکوپ انجام گرفت. از این گروه تعداد ۱۴ بیمار، در هفته اول بعد از ایجاد ضایعه تحت عمل جراحی قرار گرفتند.

گروه دوم - تعداد ۱۰ بیمار با روش گرافت بین دو سر قطع شده عصب فاسیال در شاخه‌های انتهایی و یا تنه اصلی تحت عمل جراحی قرار گرفتند. این گروه بیماران، طی دو ماه اول بعد از ایجاد ضایعه تحت درمان جراحی قرار گرفته‌اند.

گروه سوم - در این گروه، سه بیمار وجود داشت که به علت پیدانکردن سر پرکسیمال عصب فاسیال ضایعه دیده، ناچار از گرافت عصب بین شاخه دیستال عصب قطع شده و یک یا دو شاخه از طرف سالم استفاده و این عمل جراحی طی دو ماه اول بعد از ایجاد ضایعه انجام گرفت. روش عمل به این صورت بود که عصب سورال برداشته شده از ساق پای بیمار را به شاخه مناسب زیگوماتیک طرف سالم پیوند زده و قسمت دیستال عصب سورال را به قسمت دیستال تنه اصلی قطع شده فاسیال پیوند زدیم و بیماران را برای مدت دو سال پیگیری کردیم.

گروه چهارم - با روش نوروتیزاسیون به درمان بیماران پرداختیم. در این گروه، پنج بیمار وجود داشت که یک بیمار با عصب شوکی و چهار بیمار با عصب هیوگلووس تحت درمان جراحی قرار گرفتند. این روش برای بیمارانی به کار برده شد که مایل بودیم فونکسیون عضلات صورت آنها سریعاً برگردد و در ضمن بیماران حاضر به انجام اعمال جراحی متعدد نبودند. برای دو بیمار، بعد از انجام نوروتیزاسیون و برگشت فونکسیون عضله صورت، از طرف سالم، بین شاخه زیگوماتیک و گرافت عصب سورال پیوند زده شد که از زیر پوست صورت به طرف ضایعه دیده، انتقال داده شد. یکسال بعد، وقتی از رشد عصب مطمئن شدیم، قسمت دیستال سورال را که به تنه اصلی عصب فاسیال پیوند شده بود، مجدداً پیوند زدیم.

گروه پنجم - هشت بیمار با انتقال عضله تمپورال برای طرف معیوب تحت عمل جراحی قرار گرفتند، بیماران انتخابی کسانی بودند که دارای حرکت نسبی در طرف فلج صورت بودند، اما این حرکت کامل نبود و با انتقال عضله تمپورال، فعالیت عضلات صورت تکمیل شد.



شکل ۲ - نتیجه خوب عمل بعد از یکسال

در گروه دوم، نتیجه عمل خوب بوده و طی ۱۲-۴ ماه حرکات انقباضی عضلات طرف فلج شروع و بعد از مدت ۲ سال، حرکت عضلات وضعیت خوبی پیدا کرد.

در گروه سوم، نتایج قابل قبول برای بیماران حاصل شد؛ بعد از حدود ۱/۵-۱ سال انقباض عضلات صورت شروع و بعد از مدت ۲-۳ سال، حرکات مناسب عضلات صورت در بیماران ایجاد شد، ولی شاخه ماندیولار برگشت نکرد. در ضمن، حرکات عضلات پیشانی نیز ضعیف و یا برگشت نکرده بود.

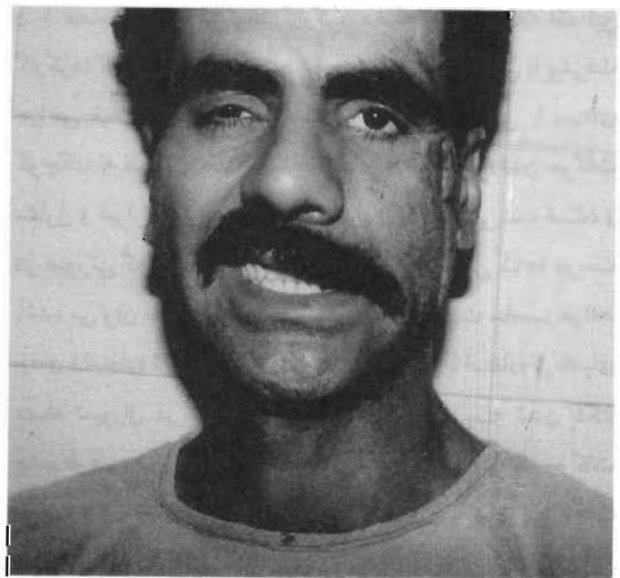
در گروه چهارم، حرکات انقباض عضلات صورت برگشت داشته، ولی این انقباض باید با فشار دندان و یا زبان ایجاد می‌شد، در واقع، حرکات به صورت ارادی در عضلات صورت ایجاد می‌شد و هنگام خندیدن و غذا خوردن، پلکهای چشم در طرف فلج بدون اراده بیمار بسته می‌شد، زبان بیماران نیز در طرفی که عصب هیپوگلس مصرف شده بود، آتروفیه شده بودند. در بیمارانی که بعد از برگشت فونکسیون عضله، گرفت عصب از طرف سالم به طرف معیوب انجام شده بود، نتیجه عمل بسیار خوب بود و حرکات قرینه و غیرارادی برای گوشه لب ایجاد شد. (شکل ۳ و ۴)

در گروه پنجم، فعالیت نسبی عضلات صورت کامل شد، ولی متأسفانه بازگشت حرکات خود به خودی کامل و قرینه برای بیماران امکان‌پذیر نشد و بیماران به طور نسبی از این روش رضایت داشتند. در گروه ششم، از هجده بیماری که تحت عمل جراحی قرار گرفتند، دو بیمار با عدم موفقیت همراه بود و حدود ۸۰ درصد بیماران به نتایج نسبتاً خوب دست پیدا کردند. این بیماران دارای حرکات انقباضی قرینه و غیرارادی شدند، به طوری که در حالت استراحت، خندیدن و هنگام احساسات و هیجانات درونی، در عضله منتقل شده به طور طبیعی و ناخود آگاه انقباض بوجود می‌آید و باعث حرکات متقارن در گوشه لب بیمار می‌شود. (شکل ۵ و ۶)

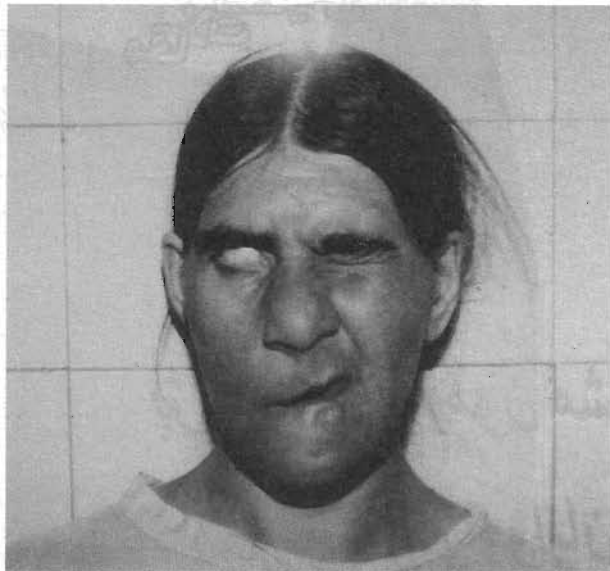صورت آگاهی دادن به بیماران در مورد وضعیت آناتومی و فیزیولوژی عضلات صورت بوده است. در ضمن آموزش شلی عضلانی تحریکات حسی، آموزش در مورد حرکت عضلات صورت و ایجاد تسهیلات برای انجام شدن حرکات قرینه عضلات، در بهبود بیماران مؤثر بوده است. استفاده از تحریکات الکتریکی برای عضلات صورت می‌تواند در تواتحشی بیماران مؤثر باشد، تمام بیماران مبتلا به بلزیالسی ابتدا باید با دوز بالای پردنیزولون تحت درمان قرار بگیرند و در صورتی که بعد از یکماه به درمان جواب ندادند، بهتر است از تحریکات الکتریکی استفاده شود؛ اگر بعد از ۵ ماه درمان مؤثر واقع نشد باید روشهای جراحی را به کار برد. در مورد بیمارانی که فلج فاسیال کهنه دارند استفاده از عضله گراسیلیس به صورت فلپ عضلانی آزاد می‌تواند در فونکسیون متقارن طرف معیوب با طرف سالم از سایر روشهای دیگر مؤثرتر باشد و در درمان فلج فاسیال کهنه به عنوان درمان انتخابی می‌باشد.

نتیجه‌گیری

در بین گروه بیماران مورد بررسی، گروه اول که در خلال هفته اول تحت عمل جراحی قرار گرفتند و شاخه دیستال و پرکسیمال قطع شده عصب فاسیال، در دسترس قرار داشتند، نتیجه عمل بسیار خوب بود و طی ۲-۴ ماه، حرکات عضلات صورت شروع شد، بعد از یکسال، حرکات عضلات قرینه صورت در بیمار ایجاد شد. (شکل ۱ و ۲)



شکل ۱ - در اثر برخورد چاقو، بیمار دچار فلج فاسیال شده است



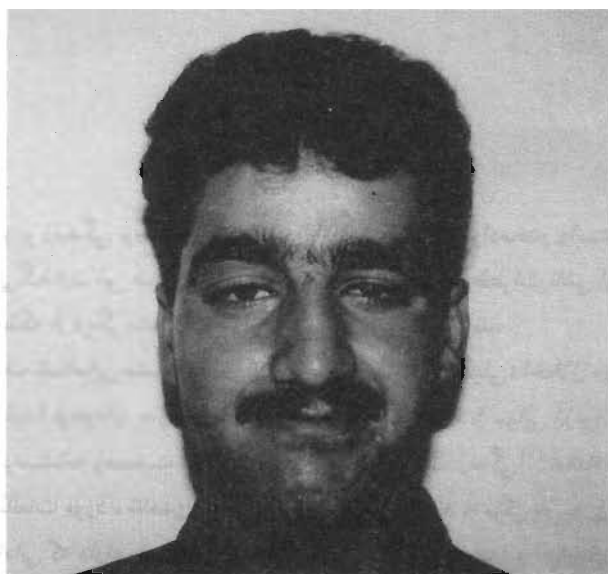
شکل ۵ - بیمار مبتلا به فلج فاسیال کهنه است



شکل ۳ - فلج فاسیال بیمار متعاقب عمل گوش به وجود آمده است



شکل ۶ - انتقال عضله گراسیلیس به صورت آزاد باعث برقراری حرکات متقارن عضلات صورت شده است



شکل ۴ - دو سال بعد از نوروتیزاسیون تنه عصب فاسیال با عصب هیپوگلووس و انجام گرافت عصب بین طرف سالم و طرف معیوب

- 1-Douglas H.Harrison, The pectoralis minor. Vascularized muscle graft for the treatment of unilateral facial palsy. *plastroonstr. Surg.* 75:206,1985.
- 2-Gousheh J. Hosseinian M., Saadatian Farde. Reconstruction des paralysies faciales anciennes par transfert musculaire du gracilis. *Ann. chir. plast. Esthet.*, 1995,2:121-129.
- 3-Harri K, ohmorik, toris (1976) Free gracilis muscle transplantation with microvascular anastomoses for the treatment of facial paralysis *plastroonstr. Surg.*57:133,1976.
- 4-Sargent P: four cases of facial paralysis treated by hypoglossal facial anastomosis. *Proc. Roy. Med.* 12:69,1911.
- 5-Trezis J.K. Sweet, R.C. Dykes, K.W. and williams H.B.Recovery of function in free muscle transplants using microvascular anastomoses. *J. Hand surg.* 3:37,1978.
- 6-Gousheh, J. Vossoughi.S. Analysis of the treatment of facial paralysis by hypoglossal-facial anastomosis based of 25 cases. *Iranian journal of plastroonstr. surgery.* 3-4. 4-1999.
- 7-O'Brien BM, Franklin JD, Morrison WA (1980) Cross-facial nerve grafts and micro neuro vascular free transfer for long established facial palsy. *Br J plastroonstr. Surg.* 33:202.
- 8-Anderl. H. Reconstruction of face through cross-face nerve transplantation in facial paralysis. *chir. plast.* 2:17,1973.
- 9-Ikuta, Y., Yoshioka, K., and Tsuge, K. free muscle transfer. *Aust.N.Z.J. surg.* 50: 401,1980.